

DOI:10.13350/j.cjpb.240315

• 临床研究 •

# 开放性眼外伤合并感染性眼内炎患者结膜囊病原菌及房水 IL-6、IL-10、VCAM 水平变化的临床意义

张晓茜, 管淑惠, 陈穗桦\*

(南京医科大学眼科医院眼科, 江苏南京 210000)

**【摘要】** 目的 探究开放性眼外伤(OGI)合并感染性眼内炎患者结膜囊中病原菌分布及房水白细胞介素 6(IL-6)、白细胞介素 10(IL-10)、血管细胞粘附因子(VCAM)水平变化的临床意义。方法 选取 2022 年 9 月至 2023 年 9 月本院治疗的 50 例 OGI 合并感染性眼内炎患者为观察组, 选 50 例同期本院治疗的 OGI 未合并感染性眼内炎的患者为对照组。比较房水 IL-6、IL-10、VCAM 水平; Logistic 回归分析 OGI 患者发生感染性眼内炎的影响因素; ROC 曲线分析房水 IL-6、IL-10、VCAM 水平对患者发生感染性眼内炎的诊断价值。结果 观察组眼内异物穿通伤占比明显高于对照组( $P < 0.05$ ); 50 例患者共检验出 48 例病原菌, 其中包括 41 株革兰阳性菌、5 株革兰阴性菌和 2 株真菌; 观察组房水 IL-6、VCAM 水平明显高于对照组( $P < 0.05$ ), IL-10 水平明显低于对照组( $P < 0.05$ ); 房水 IL-6、VCAM 水平及外伤类型为患者发生感染性眼内炎的独立危险因素( $P < 0.05$ ), IL-10 为独立保护因素( $P < 0.05$ ); 房水 IL-6、IL-10、VCAM 诊断 OGI 患者发生感染性眼内炎的 AUC 分别为 0.784、0.838、0.797, 三者联合诊断的 AUC 为 0.909, 三者联合诊断优于各因子单独诊断( $Z_{三者联合-IL-6} = 4.971$ ,  $Z_{三者联合-IL-10} = 2.493$ ,  $Z_{三者联合-VCAM} = 4.627$ ,  $P = 0.000, 0.013, 0.000$ )。结论 OGI 合并感染性眼内炎患者房水 IL-6、VCAM 水平上调, IL-10 水平下调, 且 IL-6、VCAM 水平及外伤类型为患者发生感染性眼内炎的独立危险因素, IL-10 为独立保护因素, 三者联合对 OGI 患者发生感染性眼内炎具有更高的诊断价值。

**【关键词】** 开放性眼外伤; 感染性眼内炎; 病原菌分布; 白细胞介素 6; 白细胞介素 10; 血管细胞粘附因子

**【文献标识码】** A

**【文章编号】** 1673-5234(2024)03-0328-05

[Journal of Pathogen Biology. 2024 Mar.; 19(3): 328-332.]

## Pathogen distribution in conjunctival sac of patients with open eye trauma combined with infectious endophthalmitis and clinical significance of changes in levels of IL-6, IL-10, and VCAM in aqueous humor

ZHANG Xiaoqian, GUAN Shuhui, CHEN Suihua (Ophthalmology Department of Nanjing Medical University Ophthalmology Hospital, Nanjing 210000, China)\*

**【Abstract】** **Objective** To investigate the distribution of pathogens in the conjunctival sac of patients with open globe injury (OGI) complicated with infectious endophthalmitis and the clinical significance of changes in levels of interleukin-6 (IL-6), interleukin-10 (IL-10), and vascular cell adhesion factor (VCAM) in aqueous humor. **Methods** From September 2022 to September 2023, 50 patients with OGI complicated with infectious endophthalmitis who were treated in our hospital were regarded as the observation group, and 50 patients without OGI complicated with infectious endophthalmitis who were treated in our hospital were regarded as the control group. The levels of IL-6, IL-10, and VCAM in aqueous humor were compared. Logistic regression was applied to analyze the influencing factors of infectious ophthalmitis in OGI patients. ROC curve was applied to analyze the diagnostic value of aqueous humor IL-6, IL-10, and VCAM levels in patients with infectious ophthalmitis. **Results** The proportion of intraocular foreign body penetrating injuries in the observation group was greatly higher than that in the control group ( $P < 0.05$ ). A total of 48 strains of pathogenic bacteria were detected in 50 patients, including 41 strains of Gram-positive bacteria, 5 strains of Gram-negative bacteria and 2 strains of fungi, the Gram-positive bacteria mainly included *Staphylococcus epidermidis* (19 strains, 39.58%), *Corynebacterium macrococcus* (13 strains, 27.08%). The levels of IL-6 ( $11.71 \pm 3.57$  g/L vs.  $8.95 \pm 2.26$  g/L) and VCAM ( $51.36 \pm 12.62$  pg/mL vs.  $38.95 \pm 10.33$  pg/mL) in the aqueous humor of the observation group were greatly higher than those of the control group ( $P < 0.05$ ), while the level of IL-10 ( $1.29 \pm 0.24$  pg/mL vs.  $1.68 \pm 0.47$  pg/mL) was greatly lower than that of the control group ( $P < 0.05$ ). The levels of IL-6 and VCAM in aqueous humor, and the type of trauma were independent risk factors for the development of infectious endophthalmitis in patients ( $P < 0.05$ ), while IL-10 was an independent protective factor ( $P < 0.05$ ). The AUC for diagnosing infectious endophthalmitis

\* **【通讯作者】** 陈穗桦, E-mail: 13951806401@139.com

**【作者简介】** 张晓茜(1987-), 女, 江苏省南京市人, 本科, 主治医师, 从事眼科临床工作研究。E-mail: xiaoqian202307@126.com

in OGI patients with aqueous humor IL-6, IL-10, and VCAM was 0.784, 0.838, and 0.797, respectively, the AUC of combined diagnosis of the three factors was 0.909, and the combined diagnosis of the three factors was better than the individual diagnosis of each factor ( $Z_{\text{three combined diagnosis - IL-6}} = 4.971, Z_{\text{three combined diagnosis - IL-10}} = 2.493, Z_{\text{three combined diagnosis - VCAM}} = 4.627, P = 0.000, 0.013, 0.000$ ), the sensitivity and specificity of the combined diagnosis were 85.19% and 80.74%.

**Conclusion** The levels of IL-6 and VCAM in aqueous humor of patients with OGI combined with infectious endophthalmitis are upregulated, while the level of IL-10 is downregulated. IL-6, VCAM levels, and the type of trauma are independent risk factors for the development of infectious endophthalmitis in patients with OGI, while IL-10 was an independent protective factor. The combination of the three has higher diagnostic value for the development of infectious endophthalmitis in OGI patients.

**【Key words】** open globe injury; infectious endophthalmitis; distribution of pathogenic bacteria; interleukin-6; interleukin-10; vascular cell adhesion factor

开放性眼外伤(OGI)是指外界所致眼球出现开放性伤口,在眼科中较为常见,受伤后眼内与外界接触,需要尽快手术进行缝合,阻止眼内组织脱出并降低眼内感染风险<sup>[1]</sup>。OGI会引起视网膜脱落,对患者手术造成一定困难,并且在术后易发生感染性眼内炎,对患者视觉功能造成严重损害<sup>[2]</sup>。感染性眼内炎是 OGI 患者常见的一种并发症,由接触的病原体引起,病原体可来源于眼部菌群或环境微生物,其可分解并破坏视网膜组织,进而造成视力下降甚至失明<sup>[3]</sup>。白细胞介素 6(IL-6)是一种细胞因子,广泛存在于心肌细胞、内皮细胞等,在机体的免疫调控及炎症反应中发挥重要作用<sup>[4]</sup>。研究报道,IL-6 在视网膜静脉阻塞并发炎症反应中表达水平上调,大量聚集在损伤部位,具有促炎作用<sup>[5]</sup>。白细胞介素 10(IL-10)是细胞因子合成抑制因子(CSIF),主要由 Th2 细胞合成、分泌,广泛存在于白细胞,与 B 细胞、粒细胞、细胞毒性 T 细胞等密切相关<sup>[6]</sup>。研究发现,IL-10 在机体出现感染、组织受损及肿瘤生成中均发挥重要作用,常作为一种抑炎因子<sup>[7]</sup>。血管细胞粘附因子(VCAM)是一种免疫球蛋白,广泛表达于内皮细胞,主要参与信号识别及炎症反应,正常状态下低表达,但出现炎症发作会引起高表达,与白细胞介素等促炎因子有一定联系<sup>[8]</sup>。但是 IL-6、IL-10、VCAM 在 OGI 合并感染性眼内炎中的作用尚不清楚,因此,本研究通过检测患者房水 IL-6、IL-10、VCAM 水平,探究患者结膜囊中病原菌分布,进一步分析 IL-6、IL-10、VCAM 对 OGI 患者发生感染性眼内炎的诊断价值,为疾病早期诊断提供一定帮助。

## 对象与方法

### 1 研究对象

选取 2022 年 9 月至 2023 年 9 月来本院治疗的 50 例 OGI 合并感染性眼内炎患者为观察组,其中男性 42 例,女 8 例,年龄 21~81(51.38±13.70)岁。选 50 例同期本院治疗的 OGI 未合并感染性眼内炎患者为对照组,其中男性 45 例,女性 5 例,年龄 5~75(47.50

±15.74)岁。两组一般资料无差异( $P > 0.05$ )。

纳入标准:(1)符合 OGI 诊断标准<sup>[2]</sup>;(2)经眼部彩超等相关检查确诊为感染性眼内炎;(3)均为单眼患病;(4)自愿加入本研究并签署知情同意书。排除标准:(1)眼部条件不适合进行房水抽液检测;(2)患有恶性肿瘤;(3)患有其他感染性疾病;(4)患有泪囊炎等其他眼部疾病;(5)患有意识或精神障碍;(6)患有心、肝、肾等重要器官功能障碍;(7)患有贫血、白血病等血液系统疾病。

本研究获得本院伦理委员会批准。

## 2 方法

**2.1 房水 IL-6、IL-10、VCAM 水平检测** 在眼科无菌室进行操作,取患者仰卧位,采用盐酸丙美卡因滴眼液(0.4 mL:0.2 g)进行麻醉,眼周皮肤消毒,开睑器开睑,用灭菌后的生理盐水冲洗结膜囊,固定眼球,1 mL BD 针角膜缘进针,进入前房进行抽取房水 0.1 mL。房水在无菌 EP 管中保存,放入冷藏箱。在患者前房穿刺抽液之后进行玻璃体注药,角膜缘后 3.5 mm 注药。采用流式液相多重蛋白定量检测技术(CBA)进行检测 IL-6、IL-10、VCAM 水平(试剂盒均购自上海科敏生物科技有限公司)。

**2.2 结膜囊中病原菌培养与鉴定** 患者均采用无菌棉拭子擦拭下睑穹窿结膜,由外侧向内侧擦拭,迅速将无菌棉拭子放入无菌试管,立即送检。

## 3 统计学分析

数据以 SPSS25.0 软件进行统计学分析,计数资料以“ $n(\%)$ ”表示,行  $\chi^2$  检验;计量数据均符合正态分布,以( $\bar{x} \pm s$ )描述,两组比较采用独立样本  $t$  检验;Logistic 回归分析患者发生感染性眼内炎的影响因素;ROC 曲线分析房水 IL-6、IL-10、VCAM 水平对患者发生感染性眼内炎的诊断价值。 $P < 0.05$  为差异有统计学意义。

## 结果

### 1 临床资料比较

与对照组相比,观察组患者的年龄、性别、BMI、眼别、病程、虹膜脱出及玻璃体溢出无明显差异( $P > 0.05$ ),观察组眼内异物穿通伤占比明显升高( $P < 0.05$ )。见表1。

表1 临床资料比较[n(%)]/ $\bar{x} \pm s$   
Table 1 Comparison of clinical data

项目 Project	观察组(n=50) Observation group	对照组(n=50) Control group	t/ $\chi^2$	P
年龄(岁)	51.38±13.70	47.50±15.74	1.315	0.192
性别				
男	42(84.00)	45(90.00)	0.354	0.552
女	8(16.00)	5(10.00)		
BMI(kg/m <sup>2</sup> )	23.59±3.48	24.26±3.71	0.931	0.354
眼别				
左眼	25(50.00)	25(50.00)	0.000	1.000
右眼	25(50.00)	25(50.00)		
外伤类型				
眼内异物穿通伤	29(58.00)	17(34.00)	5.797	0.016
穿通伤及破裂伤	21(42.00)	33(66.00)		
病程(h)				
<24	27(54.00)	29(58.00)	0.162	0.687
≥24	23(46.00)	21(42.00)		
虹膜脱出				
是	14(28.00)	20(40.00)	1.604	0.205
否	36(72.00)	30(60.00)		
玻璃体溢出				
是	19(38.00)	22(44.00)	0.372	0.542
否	31(62.00)	28(56.00)		

## 2 OGI合并感染性眼内炎患者结膜囊中病原菌分布

在50例观察组患者中检测出48株病原菌,其中革兰阳性菌分别为表皮葡萄球菌(19株,占39.58%)、麦氏棒杆菌(13株,占27.08%)、丙酸棒杆菌(2株,占4.17%)、拥挤棒杆菌(2株,占4.17%)、人皮杆菌(1株,占2.08%)、人费克蓝姆菌(1株,占2.08%)、金黄色葡萄球菌(1株,占2.08%)、路邓葡萄球菌(1株,占2.08%)、人葡萄球菌(1株,占2.08%);革兰阴性菌分别为铜绿假单胞菌(2株,4.17%)、结核硬脂酸棒状杆菌(1株,占2.08%)、阴沟肠杆菌复合菌(1株,占2.08%)、奥斯陆莫拉菌(1株,占2.08%);真菌分别为茄病镰刀菌(1株,占2.08%)、黑曲霉(1株,占2.08%)。

## 3 观察组和对照组房水IL-6、IL-10、VCAM水平比较

与对照组相比,观察组房水IL-6、VCAM水平明显升高( $P < 0.05$ ),IL-10水平明显降低( $P < 0.05$ )。见表2。

## 4 Logistic回归分析OGI患者发生感染性眼内炎的影响因素

以OGI患者是否发生感染性眼内炎(是=1,否=0)为因变量,以IL-6(实测值)、IL-10(实测值)、VCAM

(实测值)及外伤类型(眼内异物穿通伤=1,穿通伤及破裂伤=0)为自变量,行Logistic回归分析。结果显示,房水IL-6、VCAM水平及外伤类型为患者发生感染性眼内炎的独立危险因素( $P < 0.05$ ),IL-10为患者发生感染性眼内炎的独立保护因素( $P < 0.05$ )。见表3。

表2 观察组和对照组房水IL-6、IL-10、VCAM水平比较  
Table 2 The levels of IL-6, IL-10 and VCAM in aqueous humor were compared between the observation group and the control group

组别 Constituencies	例数 No.	IL-6 ( $\mu\text{g/L}$ )	IL-10 (pg/mL)	VCAM (pg/mL)
观察组	50	11.71±3.57	1.29±0.24	51.36±12.62
对照组	50	8.95±2.26	1.68±0.47	38.95±10.33
t		4.619	5.226	5.381
P		0.000	0.000	0.000

表3 Logistic回归分析OGI患者发生感染性眼内炎的影响因素  
Table 3 Logistic regression analysis was performed to analyze the influencing factors of infectious endophthalmitis in OGI patients

指标 Index	$\beta$	SE	Wald	P	OR	95%CI
IL-6	0.969	0.460	4.433	0.035	2.634	1.069~6.489
IL-10	-0.123	0.060	4.223	0.040	0.884	0.786~0.994
VCAM	0.691	0.340	4.132	0.042	1.996	1.025~3.887
外伤类型	0.777	0.350	4.929	0.026	2.175	1.095~4.319

## 5 房水IL-6、IL-10、VCAM水平对OGI患者发生感染性眼内炎的诊断价值

房水IL-6、IL-10、VCAM诊断OGI患者发生感染性眼内炎的曲线下面积(AUC)分别为0.784、0.838、0.797,截断值分别为10.30  $\mu\text{g/L}$ 、1.46 pg/mL、45.16 pg/mL,敏感度分别为60.74%、77.04%、62.96%,特异性分别为83.70%、82.96%、81.48%,三者联合诊断的AUC为0.909,敏感度为85.19%,特异性为80.74%,三者联合诊断优于各因子单独诊断( $Z_{三者联合-IL-6} = 4.971$ 、 $Z_{三者联合-IL-10} = 2.493$ 、 $Z_{三者联合-VCAM} = 4.627$ , $P = 0.000$ 、 $0.013$ 、 $0.000$ )。见表4和图1。

表4 房水IL-6、IL-10、VCAM水平对OGI患者发生感染性眼内炎的诊断价值

Table 4 The value of aqueous humor IL-6, IL-10 and VCAM levels in the diagnosis of infectious endophthalmitis in patients with OGI

变量	AUC	截断值	95%CI	敏感度(%)	特异性(%)	Youden指数
IL-6	0.784	10.30 $\mu\text{g/L}$	0.730~0.832	60.74	83.70	0.444
IL-10	0.838	1.46 pg/mL	0.788~0.832	77.04	82.96	0.600
VCAM	0.797	45.16 pg/mL	0.744~0.843	62.96	81.48	0.444
三者联合	0.909		0.868~0.941	85.19	80.74	0.659

## 讨论

OGI是致盲的一大原因,多发人群为儿童及中青年,年龄跨度大,损伤类型多样,严重时会造成单眼失

明<sup>[9]</sup>。目前,OGI临床上表现包括视网膜脱离、前房积血、玻璃体积血及感染性眼内炎等,若不及时治疗,会导致眼部不同程度障碍,给患者身心健康带来严重危害<sup>[10]</sup>。感染性眼内炎是 OGI 常见的并发症,眼球完整结构遭到损害,易感染病原菌,从而引起眼内炎<sup>[11]</sup>。结膜囊病原菌水平可反映患者术后感染的风险程度,结膜囊病原菌分布情况根据不同地区及不同药物存在一定差异,感染性眼内炎患者病原菌分布多为革兰阳性菌、革兰阴性菌及真菌<sup>[12]</sup>。本研究发现,革兰阳性菌 41 株,主要为 19 株表皮葡萄球菌和 13 株麦氏棒杆菌,革兰阴性菌 5 株,主要为铜绿假单胞菌(2 株),以及 2 株真菌,说明 OGI 患者术后感染病原菌主要为表皮葡萄球菌和腐生葡萄球菌,可为临床治疗提供一定依据。临床对该并发症的治疗多采用玻璃体腔注射抗菌药物以及玻璃体切除术<sup>[13]</sup>。本研究通过检测患者房水 IL-6、IL-10、VCAM 水平,进一步分析 IL-6、IL-10、VCAM 对 OGI 患者发生感染性眼内炎的诊断价值,对患者早期诊断和治疗具有重要意义。

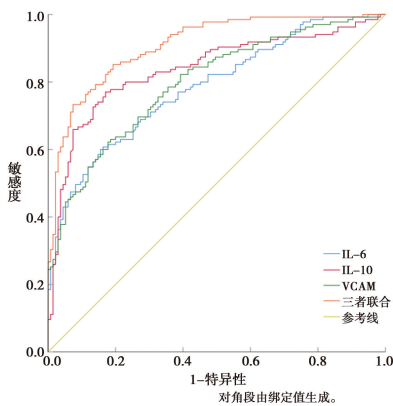


图 1 房水 IL-6、IL-10、VCAM 水平诊断 OGI 患者发生感染性眼内炎的 ROC 曲线

Fig. 1 ROC curves of aqueous humor IL-6, IL-10 and VCAM levels in the diagnosis of infectious endophthalmitis in OGI patients

IL-6 是一种重要的炎症因子,在机体炎症反应中具有关键作用,可诱导炎症细胞聚集,并且对炎症因子的分泌有促进作用<sup>[14]</sup>。张振恩等<sup>[15]</sup>研究表明,IL-6 在各种炎症相关的疾病中均有表达,如肺炎、阑尾炎、结肠炎等。IL-6 由淋巴细胞及巨噬细胞生成,并对中性粒细胞有促进作用,进而促进急性时相蛋白分泌,促进机体发生感染性眼内炎,另外,IL-6 可抑制内皮修复,造成组织损伤严重<sup>[16]</sup>。本研究中,观察组房水 IL-6 明显高于对照组,说明 IL-6 与患者发生感染性眼内炎具有一定联系,猜测其通过激活中性粒细胞,诱导炎症因子聚集在损伤部位,促进炎症反应的发生,可作为有效指标用于患者发生感染性眼内炎的早期诊断,为及时诊断和治疗方案的制定提供一定依据。IL-10 是具有免疫抑制作用的细胞因子,对机体免疫反应、炎症

反应具有关键作用,在机体各种炎症疾病中异常表达,如特异性皮炎<sup>[17]</sup>。IL-10 是多效性细胞因子,可活化巨噬细胞、树突状细胞、B 细胞及自然杀伤细胞,对于病原体免疫反应有促进作用,并抑制病原菌对机体造成损伤<sup>[18-19]</sup>。Naik 等<sup>[20]</sup>发现,IL-10 在眼内炎的发生中发挥重要作用,通过免疫调控,对疾病的发展有抑制作用,阻止视网膜组织受损甚至丧失视力。本研究中发现,观察组房水 IL-10 明显低于对照组,提示 IL-10 在 OGI 患者对抗感染性眼内炎发生中发挥作用,IL-10 参与调控免疫细胞活动,减轻视网膜炎性损伤,可作为疾病治疗的靶点,对疾病临床诊断和治疗提供一定帮助。

VCAM 作为免疫球蛋白,与机体免疫反应密切相关,自噬可调控机体稳态,与多种炎症因子表达有联系,进而调控炎症细胞分泌,对 VCAM 有激活作用,参与炎症疾病的发生<sup>[21]</sup>。Li 等<sup>[22]</sup>发现,在 VCAM 可介导白细胞介素相关的促炎因子进入组织中,参与炎症反应,对炎症的发展有调控作用。张丽红等<sup>[23]</sup>发现,VCAM 在炎症反应中表达上调,可调控内皮细胞与白细胞之间相互作用异常,促进 T 细胞及促炎因子释放,进而对炎症反应起促进作用。本研究发现,观察组房水 VCAM 明显高于对照组,说明 VCAM 与感染性眼内炎的发生有一定联系,可能通过调控各种炎症因子表达,进而对炎症反应起到调控作用,可用于疾病早期诊断。Logistic 回归分析结果显示,房水 IL-6、VCAM 水平及外伤类型为患者发生感染性眼内炎的独立危险因素,IL-10 为患者发生感染性眼内炎的独立保护因素,提示应密切关注这些指标,进行及时诊断治疗。另外,ROC 曲线分析发现,房水 IL-6、IL-10、VCAM 诊断 OGI 患者发生感染性眼内炎的 AUC 分别为 0.784、0.838、0.797,三者联合诊断的 AUC 为 0.909,三者联合诊断优于各因子单独诊断。

综上所述,OGI 合并感染性眼内炎患者房水 IL-6、VCAM 水平上调,IL-10 水平下调,且 IL-6、VCAM 水平及外伤类型为患者发生感染性眼内炎的独立危险因素,IL-10 为患者发生感染性眼内炎的独立保护因素,三者联合对 OGI 患者发生感染性眼内炎具有更高的诊断价值。但是本研究缺乏对 IL-6、IL-10、VCAM 在疾病中的作用机制相关的研究,后续会增加样本量,进一步探究。

#### 【参考文献】

- [1] 杨淑芳,曾峥,刘晓瑞,等. 颅脑外伤合并开放性眼外伤 II 期玻璃体切除术的疗效观察[J]. 中华眼外伤职业眼病杂志, 2022, 44(6): 401-405.
- [2] 操文莉,陈震,邢怡桥. 开放性眼外伤住院患者预后分析及 OTS 的应用[J]. 医学研究杂志, 2021, 50(11): 128-132.

- [3] Nakayama LF, Bergamo VC, de Moraes NSB. Six-year epidemiological analysis of post traumatic endophthalmitis in a Brazilian hospital[J]. *Int J Retina Vitreous*, 2019, 5:43.
- [4] 尹腾飞, 王磊, 李从军, 等. 经脐单孔腹腔镜联合频谱照射治疗小儿阑尾炎的疗效及对血清 CRP、PCT 水平的影响[J]. *医学综述*, 2021, 27(15):3111-3115.
- [5] 刘玉平, 孙晶晶, 孙建标, 等. Ozurdex 对视网膜静脉阻塞合并黄斑水肿患者房水内 VEGF、IL-6 及 MCP-1 水平的影响[J]. *临床和实验医学杂志*, 2023, 22(4):414-417.
- [6] 穆杰, 徐永申, 朱辉. AF4/FMR2、IL-10 基因多态性与强直性脊柱炎的遗传易感性和免疫浸润相关[J]. *南方医科大学学报*, 2023, 43(5):741-748.
- [7] 党伟, 张明德, 林剑. 康益消炎方治疗慢性盆腔炎的疗效观察及其对 IL-2、IL-10、CRP、血液流变学的影响[J]. *中国中医药科技*, 2023, 30(1):64-66.
- [8] Wang CC, Kang L, Zuo BL, et al. Gleditsiae sinensis fructus Pills combined with Jujubae fructus attenuate chronic bronchitis via regulation of AGE-RAGE signaling pathway [J]. *J Ethnopharmacol*, 2024, 319(1):117191.
- [9] 葛向红, 郑文乔, 亓卿燕, 等. 开放性眼球外伤的 CT 及临床分析[J]. *中华眼外伤职业眼病杂志*, 2021, 43(3):188-193.
- [10] 高雯, 史春生, 付龙浩, 等. 安徽省眼科医院眼外伤住院患者的临床特征和视力预后[J]. *临床眼科杂志*, 2022, 30(6):531-536.
- [11] 汪枫, 何焕, 翟金霞. 感染性眼内炎转归至眼球摘除或眼内容物切除术的危险因素分析[J]. *安徽医科大学学报*, 2022, 57(2):301-305.
- [12] 张育, 郝敏, 王峻峰, 等. 感染性眼内炎的临床分析[J]. *中华眼外伤职业眼病杂志*, 2023, 45(6):426-432.
- [13] 卢霞, 徐志刚, 金晓燕, 等. 社区获得性支原体肺炎患儿血清免疫球蛋白白介素-6 可溶性白介素-6 受体及血沉的变化与病情的关系[J]. *中国妇幼保健*, 2022, 37(16):3006-3009.
- [14] 刘毅, 覃玲, 陈麟. 老年外伤性感染性眼内炎患者病原菌和耐药性及炎症因子水平变化和意义[J]. *老年医学与保健*, 2022, 28(3):642-646, 650.
- [15] 张振恩, 严锡祥, 丁喜, 等. 白细胞介素-6 联合降钙素原对于重症社区获得性肺炎患者的病情及预后评估[J]. *实用预防医学*, 2024, 31(01):90-93.
- [16] 江焱, 李泽琼, 李静南, 等. 青光眼术后泪液内 IL-6 mRNA、bFGF mRNA 及 TNF- $\alpha$  mRNA 表达与感染性眼内炎发生的关系[J]. *中华医院感染学杂志*, 2023, 33(6):875-878.
- [17] 钟连生, 陈圆丹, 陈晓艺, 等. IL-10 基因启动子区多态性和特异性皮炎易感性的相关性[J]. *中国皮肤性病学杂志*, 2023, 12:1-10.
- [18] Biswas S, Bieker K, Manz RA. IL-10 revisited in systemic lupus erythematosus[J]. *Front Immunol*, 2022, 13:970906.
- [19] 周天球, 张俊芳. 感染性眼内炎临床特征及危险因素分析[J]. *中国病原生物学杂志*, 2022, 17(8):1053-1056, 1060.
- [20] Naik P, Singh S, Rudraprasad D, et al. Multidrug-resistant *Pseudomonas aeruginosa* triggers differential inflammatory response in patients with endophthalmitis[J]. *Transl Vis Sci Technol*, 2021, 10(9):26.
- [21] Singh V, Kaur R, Kumari P, et al. ICAM-1 and VCAM-1: Gatekeepers in various inflammatory and cardiovascular disorders[J]. *Clin Chim Acta*, 2023, 548:117487.
- [22] Li Y, Huang X, Guo F, et al. TRIM65 E3 ligase targets VCAM-1 degradation to limit LPS-induced lung inflammation[J]. *J Mol Cell Biol*, 2020, 12(3):190-201.
- [23] 张丽红, 董雯, 赵丹, 等. 血管细胞粘附分子-1、白细胞介素-2、白细胞介素-6 在多发骨髓瘤中表达及意义[J]. *临床军医杂志*, 2022, 50(8):846-848, 851.
- 【收稿日期】 2023-10-12 【修回日期】 2023-12-22
- 
- (上接 327 页)
- [5] Stevenson C, Ogobda L, Blaney J, et al. Minimal Incision Total Hip Arthroplasty: A Concise Follow-up Report on Functional and Radiographic Outcomes at 10 Years[J]. *J Bone Joint Sur*, 2019, 99(20):1715-1720.
- [6] Blomfeldt R, Kasina P, Ottosson C, et al. Prosthetic joint infection following hip fracture and degenerative hip disorder: a cohort study of three thousand, eight hundred and seven consecutive hip arthroplasties with a minimum follow-up of five years[J]. *Int Orthop*, 2020, 39(11):2091-2096.
- [7] 庄颜峰, 魏梅洋, 李杰, 等. 人工全膝关节置换术后切口感染的危险因素分析及对策[J]. *中华医院感染学杂志*, 2013, 23(14):3390-3391.
- [8] 何其濂, 吕文强, 张晓敏. 骨关节置换术后切口感染的病原菌分布及血清 TLR-4、MCP-1、IL-12 的变化[J]. *贵州医药*, 2021, 45(4):591-593.
- [9] Lu B, He XJ, Zhao CG, et al. Artificial atlanto-odontoid joint replacement through a transoral approach[J]. *Eur Spine J*, 2019, 18(1):109-117.
- [10] 边森, 许方彘, 宋晓飞, 等. 关节置换术患者并发术后感染的病原菌分布于药敏特点及感染的危险因素分析[J]. *抗感染药学*, 2022, 19(3):386-390.
- [11] 郑礼鹏, 何沛峰, 周庆忠, 等. 脊柱外科手术切口感染患者血清中 miR-182 和 miR-199b 表达及意义[J]. *中国病原生物学杂志*, 2023, 18(11):1346-1349, 1354.
- [12] 解静, 杨博, 蒋文军. 儿童急性阑尾炎术后切口感染病原菌分布及危险因素分析[J]. *中国病原生物学杂志*, 2023, 18(2):211-214, 219.
- [13] 张成宝, 喻德福, 余润泽, 等. 关节置换术后切口感染患者红细胞免疫及炎症水平变化[J]. *安徽医学*, 2021, 20(5):33-39.
- [14] 王君华, 刘淑霞, 陈月琴, 等. 高龄全髋关节置换患者术后肺部感染与血清炎症因子的变化研究[J]. *中华医院感染学杂志*, 2019, 29(9):1396-1399.
- [15] Dominguez SR, Martin B, Heizer H, et al. Procalcitonin (PCT) and kawasaki disease; Does PCT correlate with IVIG-Resistant disease, admission to the intensive care unit, or development of coronary artery lesions? [J]. *J Pediatric Infect Dis Soc*, 2020, 5(3):297-302.
- [16] 陈红. 骨科人工关节置换术后优质护理模式的应用效果[J]. *中国冶金工业医学杂志*, 2023, 40(1):47-48.
- [17] 杨艳, 蔡晶, 郭志娟. 基于 FTS 理念的手术室护理干预在全髋人工关节置换患者中的应用效果[J]. *透析与人工器官*, 2020, 31(1):94-96.
- 【收稿日期】 2023-10-27 【修回日期】 2024-01-05